

Aktuelles Management der angeborenen Vaginalaplasie (Mayer-Rokitansky-Küster-Hauser, MRKH-Syndrom)

Teil 1

Prof. Dr. Michael K. Hohl

Aus dem so genannten Müller'schen System entsteht in der embryonalen Entwicklungsphase das innere und das äussere Genitale der Frau mit Ausnahme der Ovarien. Bei der Ausbildung der weiblichen Genitalorgane treten relativ häufig Störungen auf, die dann zu angeborenen Missbildungen führen. Das Erscheinungsbild der kongenitalen Missbildungen des Müller'schen Systems ist sehr variabel.

Es können lediglich einzelne Abschnitte, die Tuben, Uterus oder Vagina oder auch ausgedehnte Partien der Müller'schen Anlage betroffen sein. Man vermutet ein Vorkommen bei ca. 1:5000 Geburten. Für ein relativ charakteristisches Fehlbildungsmuster, das neben einer Vaginal-Aplasie nicht kanalisierte (endometriumfreie) zweigeteilte Uterusrudimente enthält, verbunden mit Missbildungen anderer Organsysteme, schlugen G.A. Hauser und W. E. Schreiner 1961 (Schweiz. Med. Wochenschrift 1961; 12:381–384) (Abb. 1) den Begriff Mayer-Rokitansky-Küster-Syndrom vor, seither wird es oft MRKH-Hauser-Syndrom genannt (heute Typ I).

Diese Fehlbildung ist die zweithäufigste Ursache einer primären Amenorrhoe, relativ häufig findet man gleichzeitig Missbildungen des urogenitalen Systems (Nierenaplasie, Hufeisen- bzw. Beckennieren (Typ II)). Hauser und Schreiner beschrieben ausserdem dazu Inguinalhernien, Gefäss- und Skelettmissbildungen sowie eine unvollständige Drehung des Mesocolons (MURCS-Syndrom). Heute vermutet man ursächlich dafür einen «Fehler» der HOXA- und WNT4-Gene.

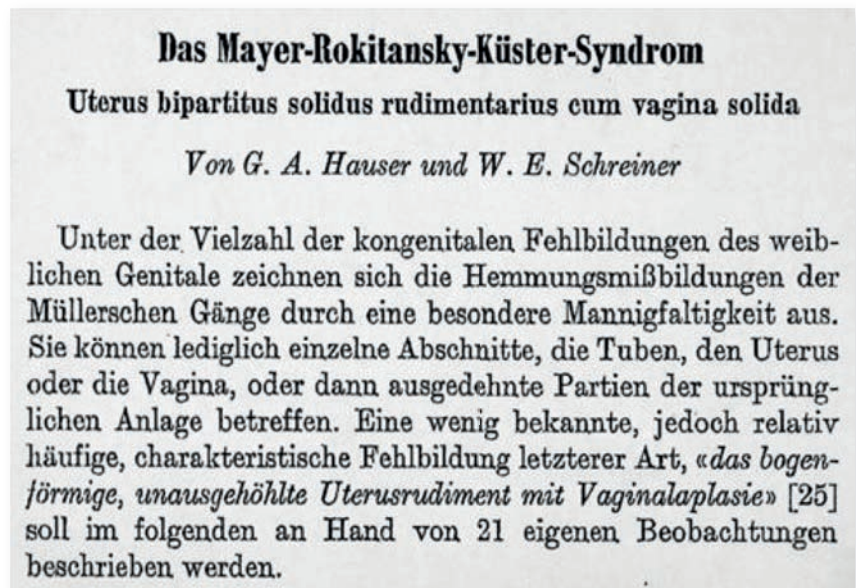


Abb. 1: Publikation von G. A. Hauser und W. E. Schreiner 1961.

Klinik

Die betroffenen Frauen haben bei «normalem» weiblichem Chromosomensatz (45 XX) eine normale Brustentwicklung, Körperproportion, Körperbehaarung, externe Genitalen sowie intakte Ovarien. Wegen fehlendem Uterus und Vagina bleibt die erste Menstrualblutung (Menarche) aus (primäre Amenorrhoe).

Patientinnen mit MRKH-Syndrom trifft die Diagnose meist unerwartet. Die jungen Frauen suchen i. d. R. im Alter von 14 bis 17 Jahren die Ärztin auf, um das Ausbleiben der Regelblutung abzuklären bzw. die Ursache erfolgloser Kohabitationsversuche zu erfahren.

Psychologische Aspekte

Zu erfahren, dass weder Vagina und Uterus vorhanden sind, ist für die Betroffenen zweifellos schockierend. Wenn ihnen meist nur allmählich bewusst wird, dass sie auf natürlichem Weg keine eigenen Kinder haben werden, zweifeln viele Mädchen an ihrer Weiblichkeit. Des Weiteren gibt es grosse Ängste darüber, ob Part-

nerschaften überhaupt möglich sein werden. Aus diesem Grund ist nach Stellung der Diagnose eine gute psychologische Unterstützung durch den behandelnden Arzt dringend erforderlich (evtl. zusätzlich durch die Psychologin), bevor überhaupt der Versuch einer Behandlung unternommen wird. Diese psychologische Begleitung bezieht sich insbesondere auf die Stärkung des sexuellen Selbstbewusstseins des Mädchens, die Diskussion seiner Hoffnungen und Ängste und die Empfehlung einer individuellen Behandlungsstrategie. Ziel der Behandlung muss es sein, dass die Mädchen möglichst komplikationslos eine Scheide erhalten, die es ihnen erlaubt, ohne wesentliche Probleme Sexualverkehr mit einem Partner zu haben. Um das im Einzelfall geeignete Verfahren auszuwählen, kann es sinnvoll sein, eine mit diesem Problem besonders vertraute Fachperson einzubeziehen.

Vor der Wahl der therapeutischen Option sollte die individuelle Persönlichkeit der Betroffenen und

die Zumutbarkeit verschiedener Methoden (z. T. mit ausgedehnten Manipulationen) besprochen werden. Früher wurde empfohlen, die Operation erst vor der Heirat oder beim Wunsch nach Geschlechtsverkehr durchzuführen. Regelmässiger Geschlechtsverkehr ist bei den meisten operativen Methoden notwendig, um die Vagina weiter zu dehnen bzw. vor einem sekundären Schrumpfen zu bewahren. In meiner Erfahrung erweist sich dieses Vorgehen meist als problematisch. Manipulationen am Genitale und aufwendige Nachbehandlungen (Verwendung von Stiften und Vaginalphantomen) werden heute immer weniger akzeptiert. Im Vordergrund steht oft der Wunsch, mit möglichst einer einzelnen Massnahme das Problem endgültig zu lösen.

Evolution der Behandlungsmethoden (Tabelle 1)

Da es sich bei der angeborenen Vaginalaplasie nicht um eine lebensbedrohliche Krankheit han-

delt, suchte man von vornherein nach einfachen, ungefährlichen Methoden mit möglichst geringen perioperativen Komplikationen.

Nicht chirurgische Methoden (unblutige Techniken)

Die allmähliche Aufdehnung eines meist vorhandenen «Grübchens» zwischen Urethra und Anus wurde 1938 von Frank beschrieben (Frank R. Am. J. Obstet. Gynecol. 1938; 35:1053–59).

Es gibt nur wenige Erfahrungsberichte mit dieser Methode, die von der Patientin einiges an Ausdauer und Bereitschaft zur vaginalen Manipulation verlangt. (Rock, J.A. et al. Fertil. Steril. 1983; 39:809–813). So müssen mittels zunehmend grösseren Vaginaldilatoren dreimal am Tag während je 20 Minuten Dilatationsmanöver während durchschnittlich sieben Monaten (range 4–36 Monate!) durchgeführt werden. In jüngster Zeit wurde auch empfohlen, statt der Dilatoren einfach die Finger

zu benützen, was immerhin in einigen Fällen erfolgreich gewesen sein soll (Heinz M. Frauenarzt 2006; 47:34–37). Die Aufnahme von Geschlechtsverkehr ist zu jedem Zeitpunkt möglich. Unsere eigene Erfahrung zeigt allerdings, dass nur wenige junge Mädchen bereit sind, überhaupt zu manipulieren und dies während einer relativ langen Zeitperiode.

In der kommenden Ausgabe des Schnitt lesen Sie die Fortsetzung des Fachartikels, die sich den chirurgischen Methoden widmet.

Kontakt:

Prof. Michael K. Hohl
 Ärztliche Leitung
 Kinderwunschzentrum Baden
 Mellingerstr. 207
 5405 Baden-Dättwil
 sekretariat@kinderwunschbaden.ch

Autoren	Prinzip	Postoperatives Management	Merkmale
Nicht chirurg. Vaginaldehnung (Frank 1938 Rock 1983)	3 x pro Tag Dehnung mit Stiften und Phantomen während 20 Min.	7 Monate (4–36 Monate)	Bereitschaft der Patientin zur Selbstmanipulation über längere Zeit
Vecchiatti (1979)	Dehnung der Vagina während 1–2 Wochen mit chirurgisch (heute laparoskopisch) appliziertem transabdominalem Zug über Olive	Zugapparat während 1–2 Wochen. Anschliessend Anwendung von Phantomen über mehrere Monate	Schrumpfungstendenz bei nicht regelmässigem Geschlechtsverkehr, Vaginallänge selten > 8 cm
McIndoe Split skin oder Mesh-graft (1950)	Bildung einer Höhle in welche Spalthaut, die auf ein Phantom aufgespannt wird, appliziert wird	3–4 Wochen permanente Phantomanlage. Dilatation während Monaten	Hartnäckige Sekretion, stetige Schrumpfungstendenz
Sheares (1960)	Dilatation paraurethraler Kanälchen (Müller'sche Reste) und z. T. Auskleidung mit Perinealhaut	3–4 Wochen Phantomeinlage	Schrumpfungstendenz
Davidov (1974)	Bildung einer Höhle, die mit Peritoneum ausgekleidet wird	Mehrmonatige Verwendung von Phantomen	Schrumpfungstendenz
Sigmavagina (ca. 1900)	Transposition eines längeren Sigmateils per Laparotomie	Keine Nachbehandlung nötig	Keine Manipulation nötig Gelegentlich fötide Schleimbildung
Sigma-Rektum (eigene Technik: Prof. M. K. Hohl Dr. G. Teufelberger)	Laparoskopische Transposition eines ca. 12 cm langen Sigma-Rektumteils		Manipulation unnötig, regelmässiger Geschlechtsverkehr nicht notwendig

Tabelle 1: Methoden zur Bildung einer Neovagina

Aktuelles Management der angeborenen Vaginalaplasie (Mayer-Rokitansky-Küster-Hauser, MRKH-Syndrom) – Teil 2

Prof. Dr. Michael K. Hohl

Aus dem so genannten Müller'schen System entsteht in der embryonalen Entwicklungsphase das innere und das äussere Genitale der Frau mit Ausnahme der Ovarien. Bei der Ausbildung der weiblichen Genitalorgane treten relativ häufig Störungen auf, die dann zu angeborenen Missbildungen führen. Das Erscheinungsbild der kongenitalen Missbildungen des Müller'schen Systems ist sehr variabel.

In der letzten Ausgabe des Schnitt lasen Sie den ersten Teil des Fachartikels, der sich den psychologischen Aspekten und der Entwicklung der nichtchirurgischen Methoden widmete.

Chirurgische Methoden – Anatomische Grundsätze

Die normale Vagina besteht aus zwei Schichten, einer muskulären mit elastischen Fasern durchflochtenen Wand und einer epithelialen Auskleidung. Operationen zur Bildung einer künstlichen Vagina unterscheiden sich dadurch, dass die eine Gruppe der Ver-

fahren darauf zielt, sowohl eine muskuläre Wand als auch eine epitheliale Auskleidung zu schaffen, während die andere sich darauf beschränkt, einen gebildeten Hohlraum mit einem Epithel auszukleiden. Der grundsätzliche Unterschied besteht darin, dass Oberflächenepithelien sich wohl auf die Dauer nur auf einem Terrain halten können, welches durch eine muskuläre, knöcherne oder knorpelige Unterlage geformt oder durch mechanische Einwirkung ständig entfaltet wird. Das heisst, dass ein Epithelüberzug über einen künstlich geschaffenen Raum im Bindegewebe sich nur so lange hält, wie dieser Raum durch mechanische Einwirkung erhalten bleibt. (Ober, K. G. Meinrenken, H., 1964) Fehlen diese, bildet sich der Raum und damit seine Epithelauskleidung zurück. Ganz anders, wenn ein ganzes Organ (z.B. Darmteil) verpflanzt wird, welches seine Intaktheit immer behält. Alle Verfahren, die darauf abzielen, einen im Bindegewebe gebildeten Wundkanal nur mit Epithel auszukleiden, schliessen also die Forderung ein, dass der neu gebildete Hohlraum ständig gedehnt wird

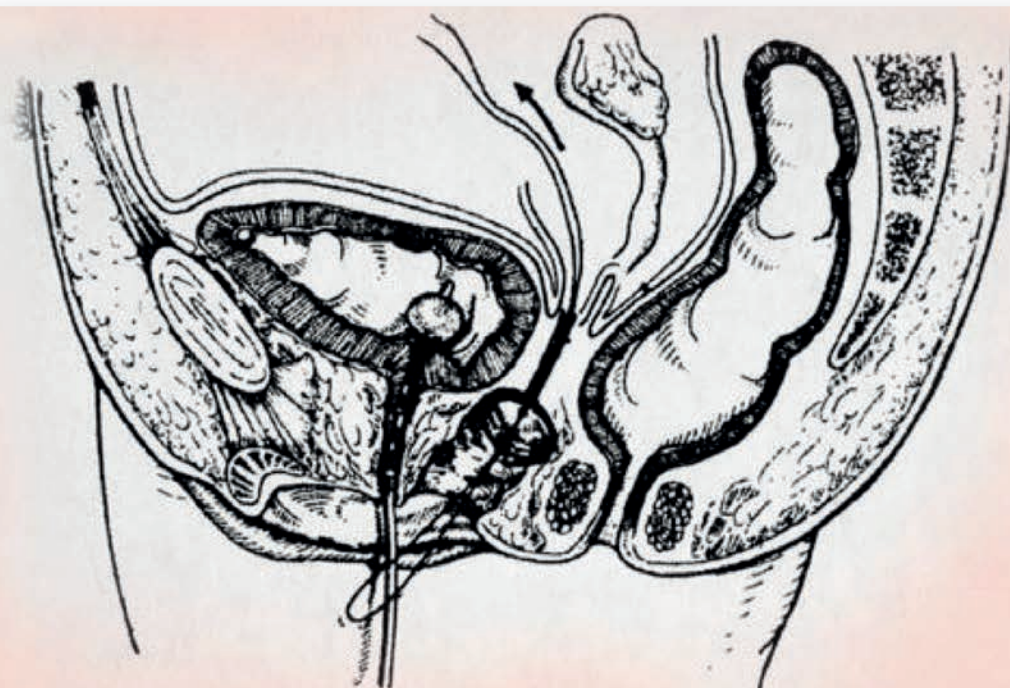
(Stifte, Phantome, Geschlechtsverkehr). Die verschiedenen angegebenen Methoden (Tab. 1, Schnitt 3-2017) lassen sich auf diese zwei Grundprinzipien zurückführen.

Wahl des geeigneten Vorgehens

Das weltweit am häufigsten propagierte Verfahren nach McIndoe (chirurgische Schaffung eines künstlichen Raumes zwischen Rektum und Blase und über ein Phantom eingeführter Split oder mesh skin graft) wird nach wie vor in den angelsächsischen Ländern als Methode der Wahl empfohlen. Ende der 1970er-Jahre war dies auch unser bevorzugtes Verfahren an der Universitätsfrauenklinik Basel. Unsere Erfahrungen damit waren nicht so günstig.

Grundsätzlich dauerte die Nachbehandlung mit Tragen eines Phantoms sehr lange und mit wenigen Ausnahmen musste auch noch nach längerer Zeit mit einer Schrumpfung mindestens des kranialsten Abschnittes der Vagina gerechnet werden. Häufig musste Granulationsgewebe am Scheidenende ent-

Abb. 2.
Neovagina
nach Vecchietti



fernt werden. Unangenehm war für die Patientin auch die Entnahmestelle der Dermis Hauttransplantate. Bei mehreren Patientinnen mussten wir letztendlich als definitive Lösung eine Neovagina mit Sigma sekundär anwenden. Die z. T. völlig verzweifelten Patientinnen fanden dadurch aber eine definitive und befriedigende Lösung ihres Problems. Anfang der 1980er-Jahre breitete sich insbesondere im deutschsprachigen Raum die Methode nach Vecchiatti aus, welche eigentlich auf dem Frank'schen Prinzip beruht und quasi im Eilgang (während ein bis zwei Wochen) eine Vagina mittels mechanischem Druck erzeugt, der über eine Plastikolive durch den Bauchraum hindurch auf das Vaginalgrübchen erzeugt wird (Vecchiatti G, Gynäkologie 1980; 13:012–5).

Vecchiatti selbst publizierte relativ enthusiastisch über eigene Ergebnisse mit über 400 selbst operierten Patientinnen. Eine neue Popularisierung der Methode wurde dadurch erreicht, dass diese nun auch laparoskopisch durchgeführt werden konnte. (Fedele L et al. Fertil.Steril. 2000; 74:384–89). (Abb. 2)

Ab den 1980er-Jahren war dies unsere bevorzugte Methode, welche wir dann in der Folge ebenfalls laparoskopisch anwendeten. Allerdings gelang es in keinem Fall wie von Vecchiatti selbst beschrieben, Scheiden von über 10 cm Länge herzustellen. Fast immer war es so, dass die Perinealhaut nicht innert 1–2 Wochen auf 8–10 cm gedehnt werden konnte. In Tat und Wahrheit reisst die «Olive» irgendwann während des Zugprozesses kranial durch. Der kraniale Teil der Vagina muss dann sekundär epithelialisiert werden (unter Einwirkung des Phantoms). Dieses Grenzstück neigt aber auch dazu, sekundär zu schrumpfen.

In unserer eigenen Erfahrung ist die durchschnittliche Scheidenlänge, die wir erzielen konnten, knapp 8 cm gewesen. In allen Fällen mussten die Patientinnen anschliessend vorerst mit einem gefederten Phantom die Dilatation auch

von vaginal her weiterführen und später während längerer Zeit ein speziell gefertigtes Kunststoffphantom mindestens noch in der Nacht anwenden. Immerhin waren 10 von 15 so operierten Patientinnen mit dem Langzeitergebnis sehr zufrieden; bei zweien musste wegen zunehmender Verkürzung des kranialen Abschnittes sekundär eine Neovagina mit Sigmarektum gemacht werden. Ein Hauptvorteil dieser Methode ist die Kleinheit des laparoskopischen Eingriffes, der Hauptnachteil ist die relativ schmerzhaft postoperative Spannungsphase (in Einzelfällen ist eine Periduralanästhesie nötig) und in jedem Fall eine mehr oder weniger lange dauernde Nachdilatation (Monate).

Die Verwendung von Darm (historisch zuerst Dünndarm, dann Rektum, dann Sigma, evtl. Zökum) hat sich bisher nur an wenigen Kliniken durchsetzen können. Die Hauptargumente, welche gegen diesen Eingriff, der aufgrund der anatomischen Grundsätze definitiv die ideale Methode darstellt, genannt wurden, waren die Grösse des Eingriffes (Bauchschnitt) und die potenziell lebensgefährlichen Komplikationen (Nahinsuffizienz, Infektion etc.). Bereits in den 1980er-Jahren wurden die Vorteile dieser Methode durch die Gynäkologenschule der Universitätsfrauenklinik von Erlangen (D) propagiert. Ober und Kindermann (Ober K. G., Meinrenken H. Gynäkologische Operationen. Springer Verlag Berlin, Göttingen, Heidelberg New York 1964; Kindermann G., Geburts- und Frauenheilkunde 1987; 47:650–53) haben auf den grundsätzlichen Vorteil der Verwendung eines kompletten Organteils (Darm) hingewiesen. Zuerst setzten wir diese Methode erfolgreich zur Behandlung sekundärer Stenosen nach McIndoe und Vecchiatti ein.

Die Fortschritte in der minimal invasiven Chirurgie waren für uns Anlass, die chirurgische Technik neu zu überdenken. Bei der klassischen Sigmavagina muss man ein relativ langes Sigmastück verwenden, was wahrscheinlich vermehrt zu

übel riechendem Ausfluss führt. Die Methode ist dadurch etwas in Verruf geraten.

Wir entwickelten nun eine neue Operationsmethode, welche mit einem kürzeren Darmstück auskommt und statt Sigma die Übergangzone zwischen kranialem Rektum und distalem Sigma (sog. Sigma-Rektum-Neovagina) verwendet.

Operationstechnik

Die vollständige Operation ist in einem von uns publizierten Video ersichtlich: YouTube: neovagina-Hohl. Dieses Operationsvideo wurde von der amerikanischen Association für gynäkologische Laparoskopie (AAGL) mit dem Golden Laparoscope Award ausgezeichnet.

Am Vortag erfolgt eine Lavage des Darms wie vor einer Colonoskopie. Der Eingriff findet unter einer kombinierten Antibiotikaphylaxe statt. Die Operation beginnt laparoskopisch. Nach Einführen des Laparoscops vergewissert man sich über die anatomische Situation. Die Eröffnung des Retroperitonealraumes erfolgt beidseits etwa auf Höhe des Eingangs ins kleine Becken. Die Präparation erfolgt bis zur Umschlagsfalte des Peritoneums am tiefsten Punkt des Douglas. An dieser Stelle wird später die Transsektion des Rektums mittels Linearstapler vorgenommen. Nun folgt die Präparation nach kranial über das kleine Becken hinaus, um das Colon descendens und das kraniale Sigma für eine spannungsfreie Darmanastomose zu präparieren.

Die Länge des Transponates, beginnend distal an der Douglasumschlagsfalte, wird ausgemessen auf etwa 12 cm Länge. Das Transponat wird durch die A. rectalis superior versorgt. Dieser Gefässstiel wird dargestellt. Dann erfolgt die proximale und distale Transsektion mittels Linearstapler. Das Transponat wird vorerst zur Seite gelegt.

Nun erfolgt die Präparation Richtung Vaginalgrübchen. Dies beginnt dadurch,

dass man die beiden Uterusrudimente in der Mitte mit dem Harmonic Ace® System durchtrennt und anschliessend die Präparation zwischen ventralem und dorsalem Peritoneum Richtung Introitus führt. Dabei muss darauf geachtet werden, dass weder Rektum noch Blase verletzt werden. Nun erfolgt eine quere Inzision des Vaginalgrübchens laparoskopisch, ebenfalls mit dem Harmonic Ace® System. Durch die Vaginalöffnung wird nun der Konus mit Andruckplatte für die End-zu-End-Anastomose in den Bauchraum geführt. Entfernen der proximalen Staplerreihe und Fixieren des Konus mittels laparoskopischer Tabaksbeutelnaht und dann spannungsfreie End- zu-End-Anastomose mittels Klammergerät zwischen Rektum und Sigma. Nun wird das etwa 12 cm lange Sigmarektumtransponat mit seinem Meso (enthaltend die A. rec-

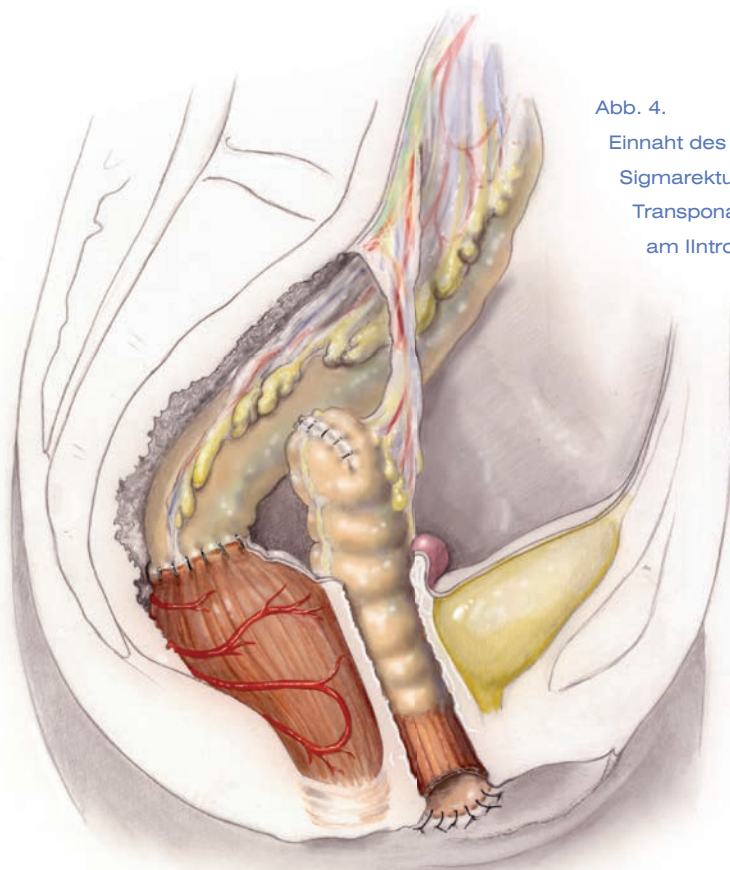


Abb. 4.
Einnahm des
Sigmarektum
Transponats
am Introitus

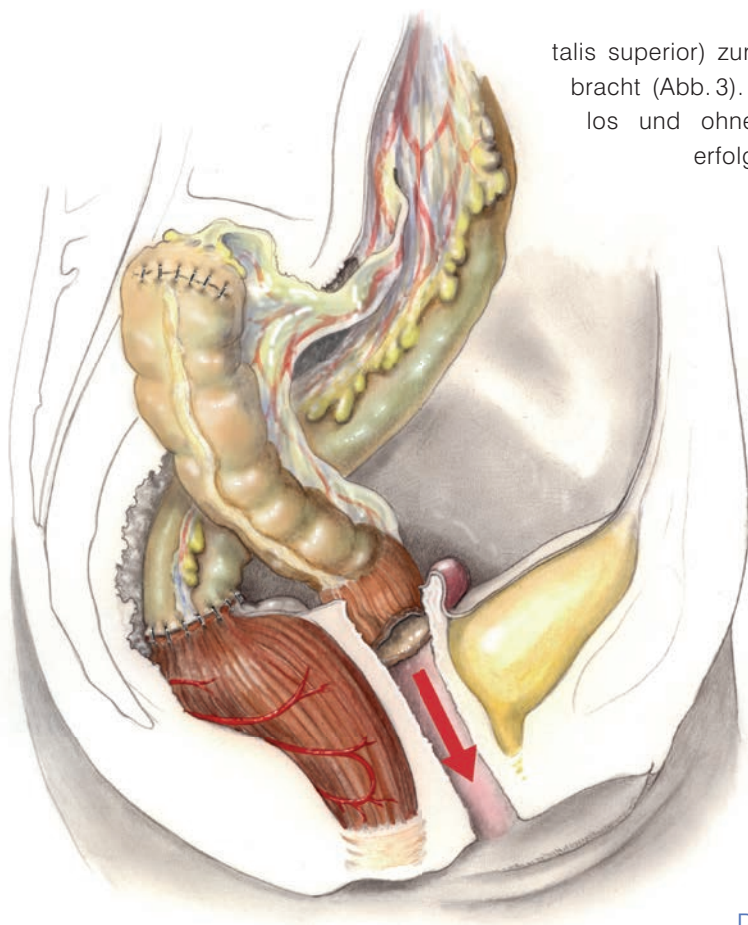


Abb 3.
Das Sigma-
rektum-Transponat wird
nach aussen gebracht

talis superior) zur Vaginalöffnung gebracht (Abb.3). Dies geht problemlos und ohne Spannung. Dann erfolgt die Einnahm des

nun von der Staplernah befreiten distalen Transplantatendes am Grübchen (Abb.4). Ein leichter Zug durch das Meso führt dazu, dass der vulvointestinale Übergang am äusseren Genitale nicht sichtbar ist (ein psychologischer Vorteil!).

Postoperativer Verlauf und Heilungsprozess

Im Sinne der «fast track surgery» dürfen die Patientinnen bereits am Operationstag trinken, gefolgt von einem raschen Nahrungsaufbau. Die Patientinnen können – nachdem die Darmtätigkeit eingesetzt hat – entlassen werden. Die postoperative Rekonvaleszenz dauert selten mehr als drei Wochen. Die Vestibulum-Darm-Anastomose heilt in etwa 4–6 Wochen. Ab diesem Zeitpunkt dürfen die Patientinnen Geschlechtsverkehr haben. Ausser einer intraoperativen Blasenläsion, die ohne weitere Folgen versorgt wurde, traten keine Komplikationen auf, insbesondere auch keine infektiösen Komplikationen oder Anastomoseinsuffizienzen. In vier Fäl-

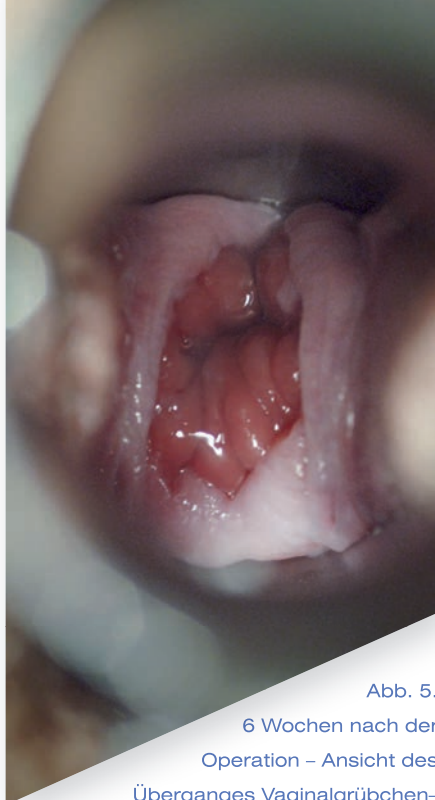

Abb. 5.
6 Wochen nach der
Operation – Ansicht des
Überganges Vaginalgrübchen-
Neovagina nach Einführen des Speculums

Eigene Erfahrungen

Wir haben unsere eigenen Erfahrungen mit zwei chirurgischen Methoden verglichen (Vecchiotti-Sigmarektumvagina) (Tab 2). Sowohl bezüglich perioperativem Verlauf wie auch Zufriedenheit der Patientinnen ergaben sich klare Vorteile für eine Neovagina mit Sigmarektum. Diese minimalinvasive komplikationsarme Methode entspricht offenbar dem Bedürfnis heutiger junger Frauen:

- Lösung des Problems in einem Anlauf
- Keine Notwendigkeit für Manipulationen (Dehnungsübungen) am Genitale
- «natürliches» Erscheinungsbild nach aussen (Neovagina von aussen nicht als solche erkennbar)
- kein regelmässiger Geschlechtsverkehr nötig zum Offenhalten der Neovagina

Kinderwunsch nach Neovagina

Mit den Fortschritten in der Fortpflanzungsmedizin ist es heute möglich, dass auch Frauen mit dem MRKH-Syndrom eigene Kinder haben können. In der Praxis hat sich die Leihmutterchaft (in der Schweiz verboten) vor allem in dafür gut organisierten Ländern (USA, Grossbritannien) als valable Möglichkeit

len musste wegen einer Stenose am Introitus eine Narbenkorrektur durchgeführt werden. In keinem unserer Fälle klagten die Patientinnen über vermehrten Fluor.

Das Erscheinungsbild einer Neovagina mit Sigma ist erstaunlich unauffällig. Bei korrekter Operationstechnik ist das Transponat primär nicht zu erkennen. Erst beim Spreizen mit dem Spekulum lässt sich die Darmmukosa erkennen, die jedoch meistens blass rosa ist und im Gegensatz dazu, wie immer behauptet wird, kaum sezerniert (Abb. 5).

Kernaussagen

Behandlung der Vaginalaplasie

Eine intensive psychologische Betreuung und Aufklärung über alle Optionen durch Spezialisten ist wichtig.

Nichtchirurgische Selbstdilatation möglich, aber zeitlich aufwendig

Vorteile einer minimal invasiven (laparoskopischen) Sigmarektum-Neovagina:

- Keine postoperativen Manipulationen
- kein Geschlechtsverkehr nötig zum Offenhalten der Scheide
- Wahl des Zeitpunktes der Operation: frei
- Hohe Patientinnenakzeptanz

keit ergeben. Neuestens stellt auch eine Uterustransplantation (erfolgreich bisher erst mit Lebendspenderinnen, meistens Mutter) eine Option dar, welche in der Zukunft sicher häufiger zur Anwendung kommt.

Vecchiotti	Sigmarektumtransposition
Invasivität: +	Invasivität: ++
kürzere Operationsdauer (30 Min.)	Längere Operationsdauer (ca. 120 Min.)
Postoperative Schmerzen Wegen Dehnung (ca. 1 Woche)	Kaum postoperative Schmerzen
Manipulation immer notwendig (mehrere Monate)	Keine Manipulationen
Vaginallänge selten > 8 cm	Länge 10–15 cm
Sekundäre Schrumpfmöglichkeit	Keine Schrumpfung

Tab. 2. Gegenüberstellung der laparoskopischen Methoden zur Bildung einer Neovagina

Kontakt:

Prof. Dr. Michael K. Hohl
Ärztliche Leitung
Kinderwunschzentrum Baden
Mellingerstr. 207
5405 Baden-Dättwil
sekretariat@kinderwunschbaden.ch